

貴陽石混合の長袖Tシャツ 3名(9動画)
2021/02/01

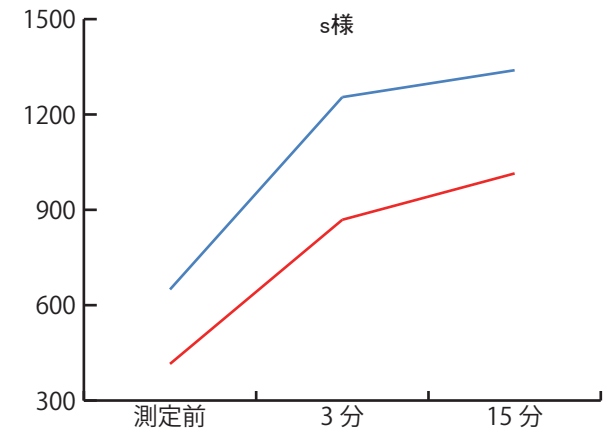
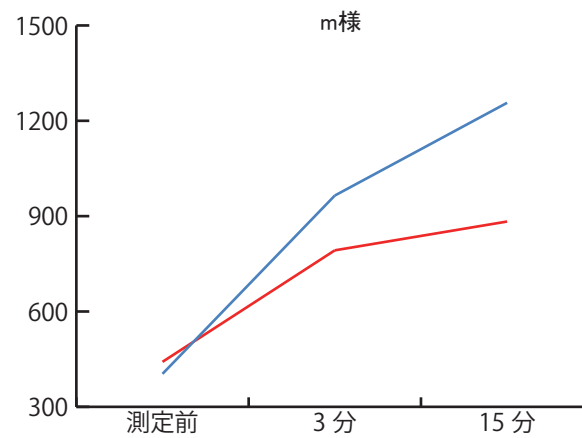
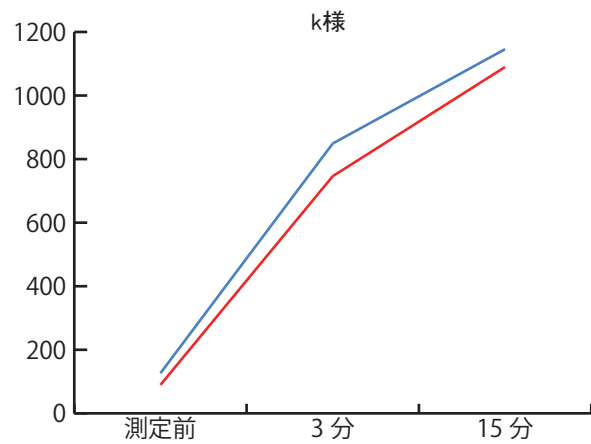
解析実施機関：NPO法人 毛細血管・研究会
(Japanese capillary research conference: JCRC)

被験者

No	被験者	備考
1	k様	50代男性、前→3分後→15分後
2	m様	50代女性、前→3分後→15分後
3	s様	20代女性、前→3分後→15分後

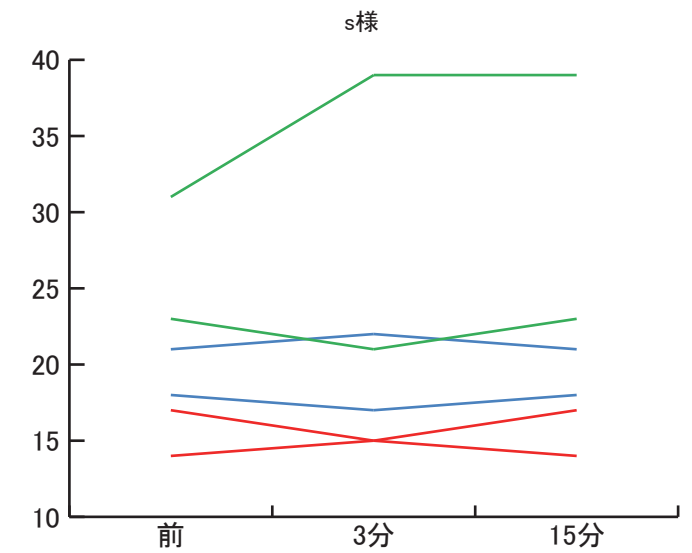
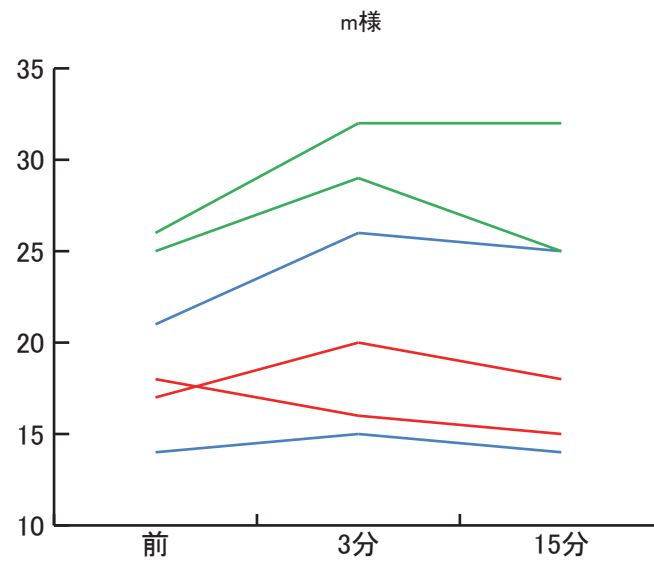
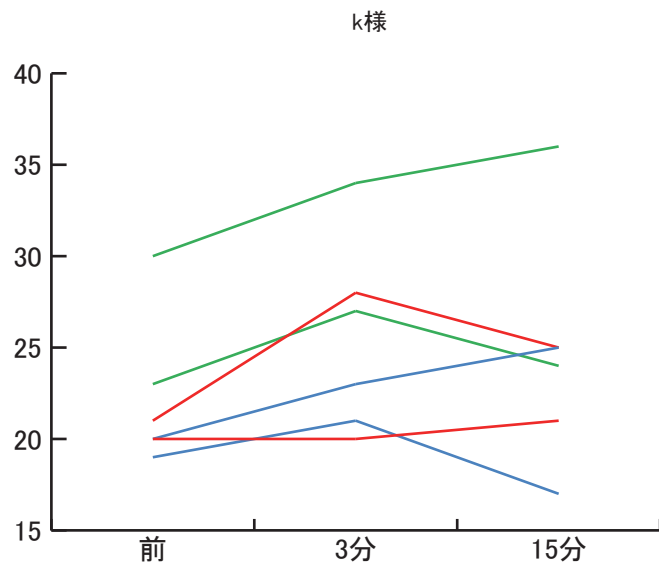
貴陽石混合の長袖Tシャツ 血流速データ($\mu\text{ m/s}$)

被験者	計測位置	流速 [$\mu\text{ m/s}$]	
		1	2
k様	前	126.30	89.55
	3分	849.03	746.18
	15分	1145.85	1089.68
m様	前	403.81	441.59
	3分	964.82	792.45
	15分	1256.61	883.07
s様	前	415.23	649.49
	3分	868.76	1254.60
	15分	1014.50	1339.26

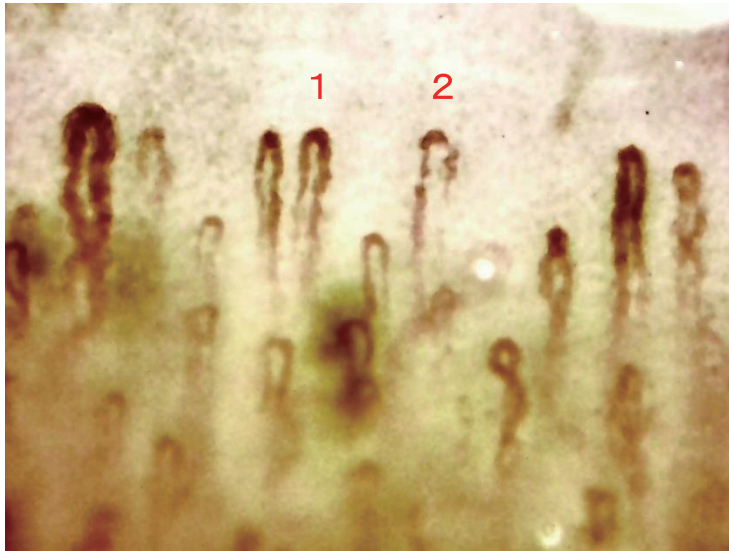


貴陽石混合の長袖Tシャツ 血流径データ(μm)

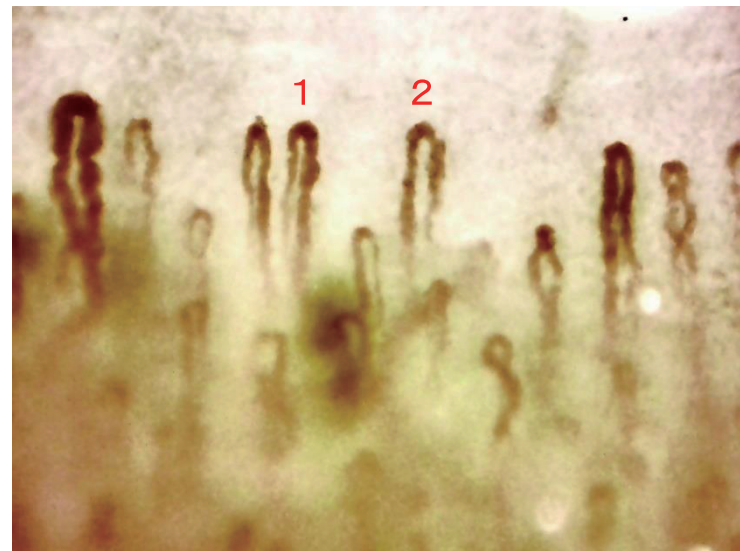
被験者	計測位置	血管太さ[μm] 1			血管太さ[μm] 2		
		動脈	中央	静脈	動脈	中央	静脈
k様	前	20	30	20	21	23	19
	3分	20	34	23	28	27	21
	15分	21	36	25	25	24	17
m様	前	18	25	14	17	26	21
	3分	16	29	15	20	32	26
	15分	15	25	14	18	32	25
s様	前	14	31	18	17	23	21
	3分	15	39	17	15	21	22
	15分	14	39	18	17	23	21



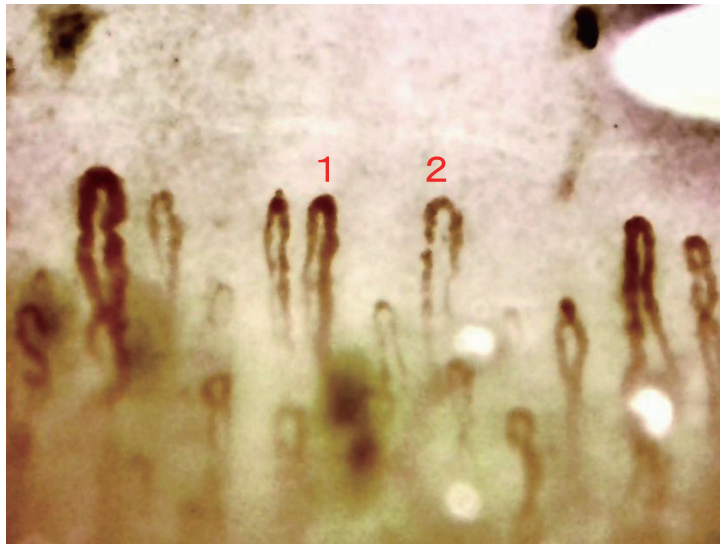
k様(長袖Tシャツ)



前

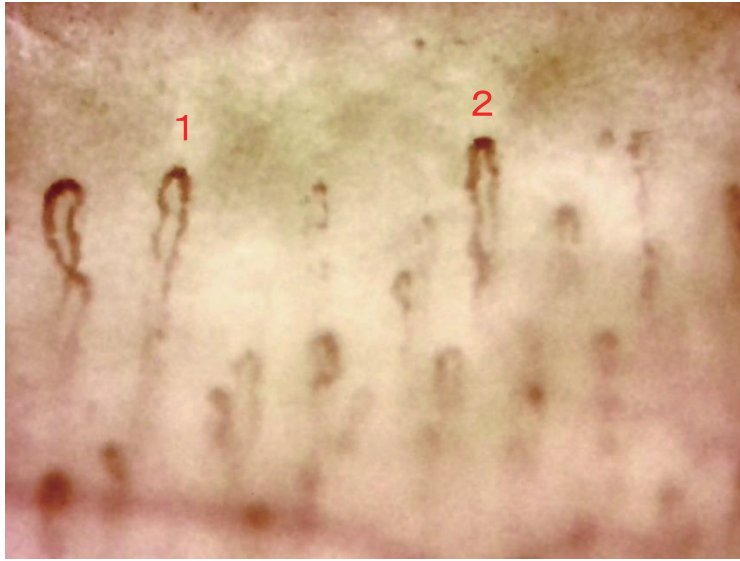


3分後

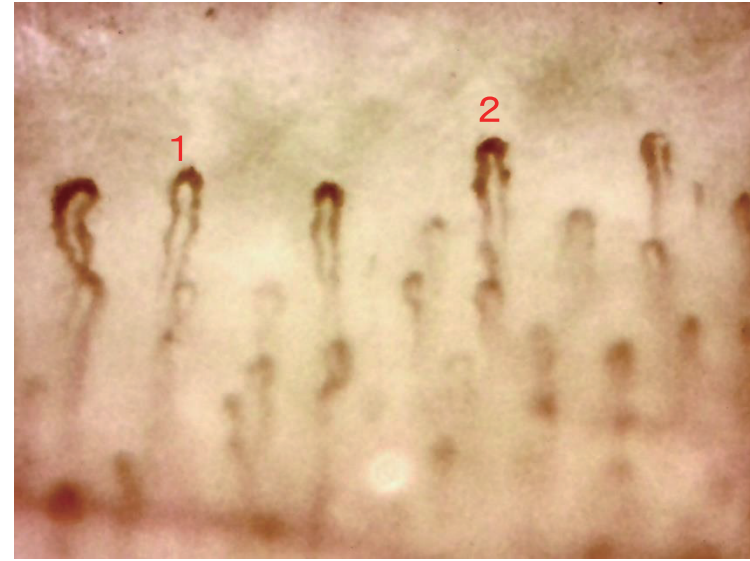


15分後

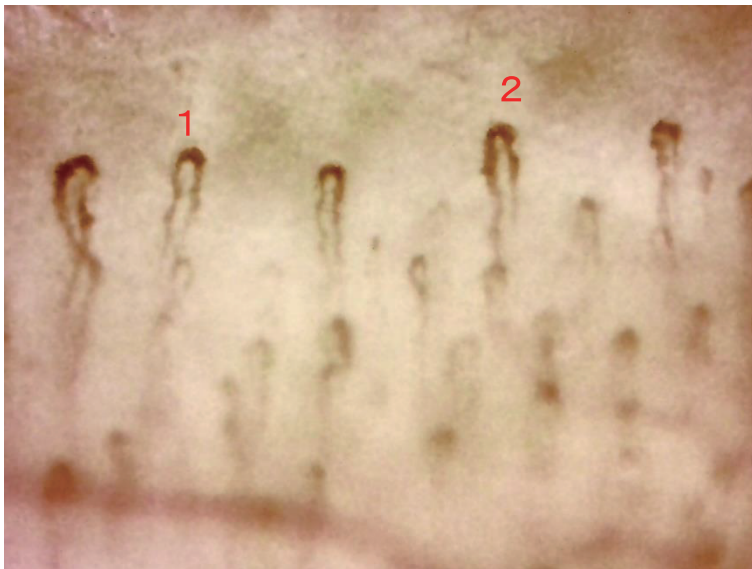
m様(長袖Tシャツ)



前

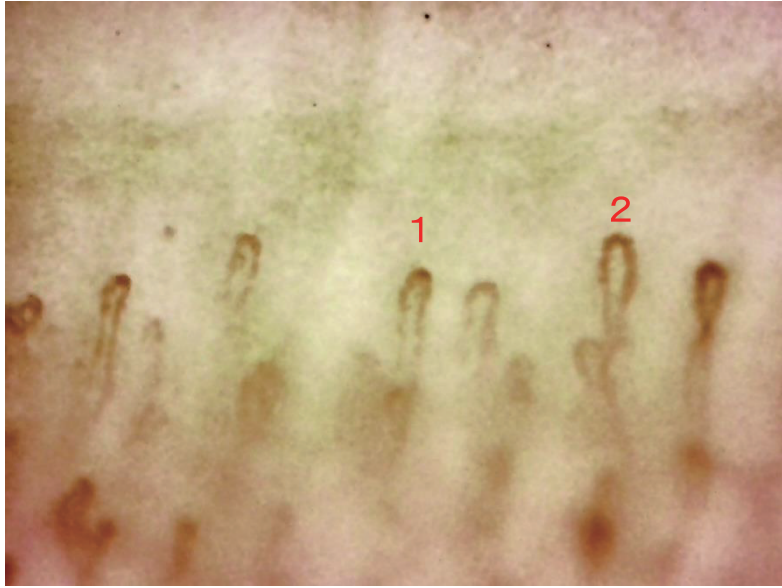


3分後

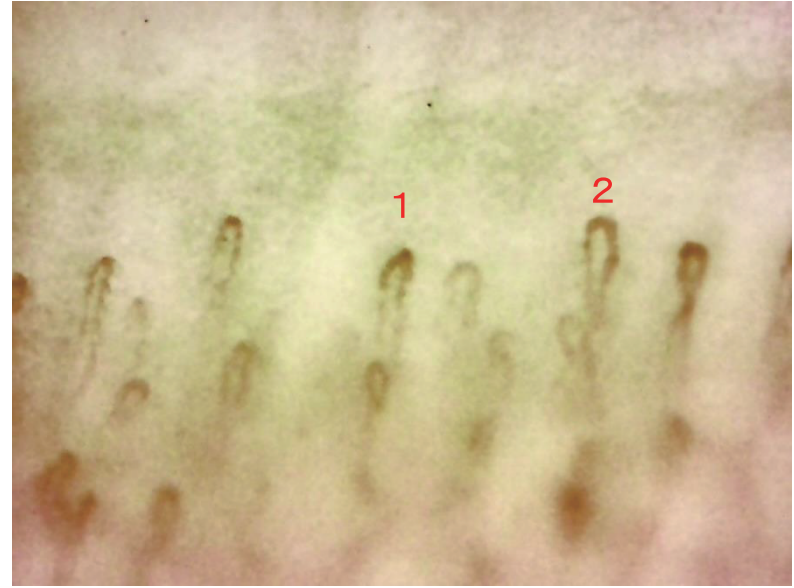


15分後

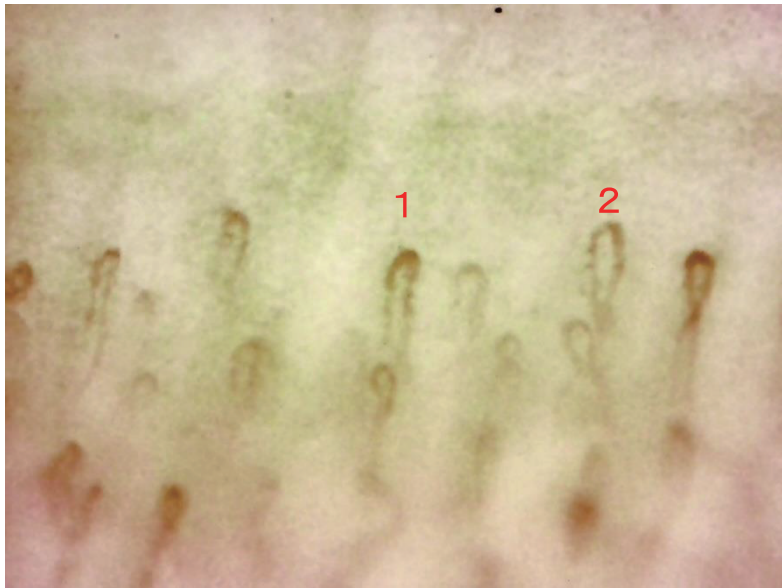
s様(長袖Tシャツ)



前



3分後



15分後

解析結果コメント

k様

m様

s様

[測定値結果]

前の流速が遅い血管である。3分後に7-8倍程度、15分後に9-12倍程度に流速が上昇している。血管径については一方の血管は動脈側・中央・静脈側いずれも3分、15分と徐々に拡張する傾向を示すが、他方の血管は3分に拡張し、15分に収縮する傾向を示す。動脈側で3分時点の拡張がやや目立つ。

前の流速はやや遅い程度。3分の時点で約2倍の流速になり、15分には3倍程度に流速が上昇している。血管径について全体の傾向として3分に拡張があり、15分で前の数値に戻る傾向がある。一方の血管は動脈が3分、15分とわずかに細くなり、他方の血管は中央・静脈側が3分、15分と拡張傾向が持続している。

前の流速は中等度の流速である。3分で流速は2倍程度に上昇し、15分には2.5倍程度に上昇し、3分よりもやや速い。血管径は一方の血管は3分の時点で中央部の拡張が見られ、15分も同様である。同血管は動脈側・静脈側の拡張傾向が15分に見られる。他の変化は誤差範囲と思われる。

[動画解析結果]

前の血管は比較的まっすぐの血管であるがごく軽い蛇行と先端部・静脈を中心に拡張傾向があり、左端の太い血管が非常に太く見える。全体に流速は遅く一部の血管は止まりそうに見える。3分後は流速が急上昇し、血管径が揃っている傾向が明瞭になっている。軽い蛇行はほぼ不変。15分後は動脈・静脈ともに血管径が細くなった様に見える。細くなった分だけ透見性が低下している。左端の太い血管の太さは不変であるが、細かい蛇行が消失し太さが均一になった。

前の血管は先端部がやや太く軽い蛇行と交叉があり、深部側は透見性の低い血管である。流速は遅く、一部は止まりそうあるいは消え入りそうな血管が見られる。3分後は流速が明らかに上昇し、消失していた血管が新たに出現している。透見性の上昇があるが血管像はやや薄い。15分後は更に流速は上昇し、先端部の血管径が細く、動脈側、静脈側がやや太く見えることで血管径が均一になっている様に見える。

前の血管はまっすぐで、血管の太さが比較的揃っている。一部交叉と先端部付近の径の拡大が見られ、深部にやや透見性の低下がある。流速はやや遅いが動画の最後でやや流速が上昇している。3分後は流速が急激に上昇し、先端部の径がやや細くなっている。流速は血管により若干差がある。15分後は3分後より流速が上昇し、中央ループの血管径がさらに細くなり、径の均一化が見られる。血管透見性はあまり変わらない。

[総合判断]

3分後、15分後ともに流速上昇効果があり、15分後の流速上昇が顕著である。

着用後3分、15分と徐々に流速が上昇し、血流量の増加効果は明らかである。

3分で流速上昇効果は明瞭であり、15分にもと更なる流速上昇効果が見られる。